Pericoli in Chirurgia

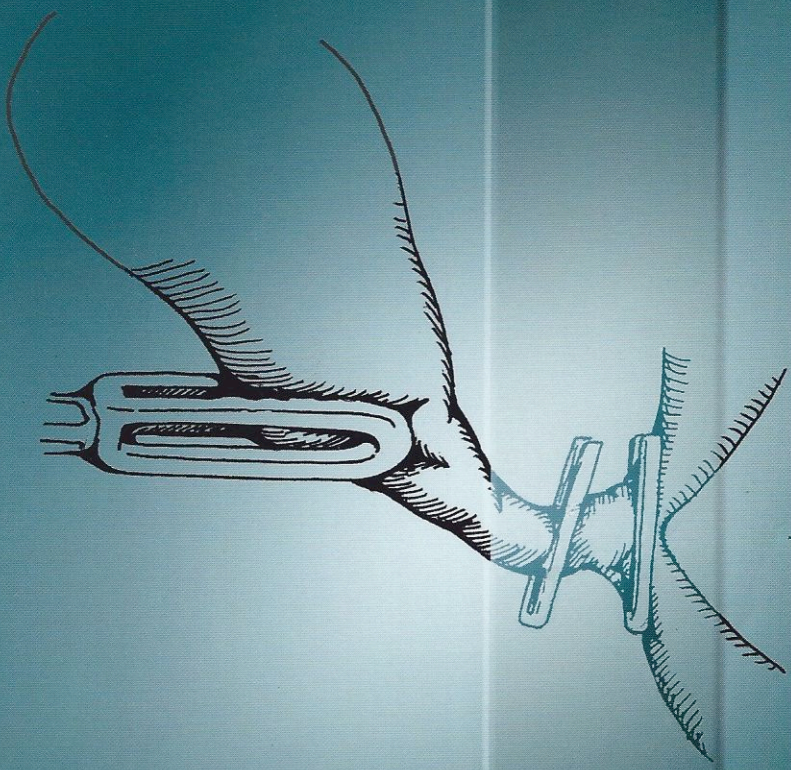

Fabrizio Bresadola

Fabrizio Bresadola
Pericoli in Chirurgia
Copyright © 2000 EdiSES s.r.l. – Napoli

9 8 7 6 5 4 3 2 1 0
2005 2004 2003 2002 2001 2000

Le cifre sulla destra indicano il numero e l'anno dell'ultima ristampa effettuata

A norma di legge, le pagine di questo volume non possono essere fotocopiate o ciclostilate o comunque riprodotte con alcun mezzo meccanico. La casa editrice sarebbe particolarmente spiacente di dover promuovere, a sua tutela, azioni legali verso coloro che arbitrariamente non si adeguano a tale norma.

L'Editore

Fotocomposizione: EdiSES s.r.l. – Napoli
Fotoincisione: Centro DMS – Napoli

Stampato presso
EdiSES s.r.l. – Napoli – Via Nuova San Rocco, 62/A – P.co Soleado
Tel. 081/7441706-07 Fax 081/7441705
www.edises.it E-mail: edises@tin.it

ISBN 88-7959-180-0

INTERVENTI PER NEOPLASIA DELL'ILO EPATICO

A. Uzzau, F. Bresadola

Resezione della via biliare estesa, a seconda del tipo di patologia, al parenchima epatico, alla vena porta, al blocco duodeno-pancreatico ed ai linfonodi regionali.

INDICAZIONI

- Tumori della via biliare ad insorgenza dal coledoco distale fino alle diramazioni epatiche secondarie.
- Stenosi benigne, flogistiche, iatrogene (indicazione relativa).
- Lesioni traumatiche complesse.

La patologia neoplastica rappresenta l'indicazione più frequente alla resezione della via biliare principale.

Premessa anatomica

La localizzazione topografica e l'estensione del carcinoma della via biliare determinano implicazioni terapeutiche differenti, potendo comportare demolizioni aggiuntive del parenchima epatico (1-tratto prossimale), della vena porta (2-tratto medio) e del blocco duodeno-pancreatico (3-tratto distale) (**Fig. 1**). In particolare, è a livello prossimale che si verificano le condizioni tecniche più impegnative, che comportano una tattica chirurgica calibrata sulla estensione del tumore

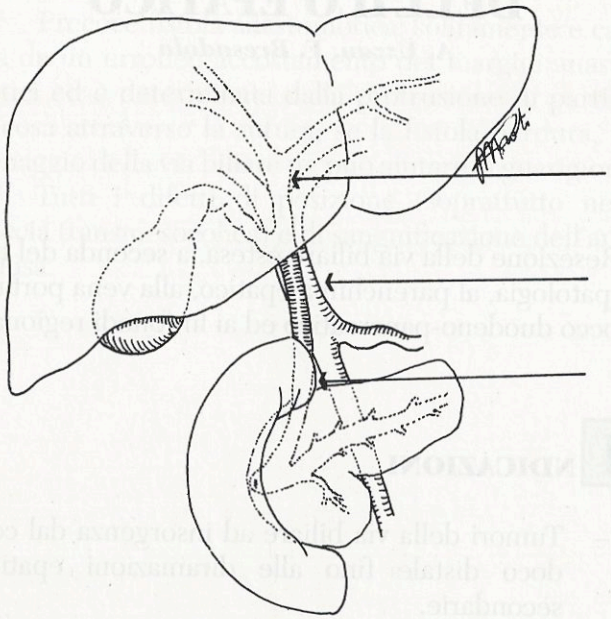

Figura 1
Veduta d'insieme per trasparenze dei rapporti della via biliare intraepatica e di quella extraepatica con la vena porta. Le frecce indicano i tratti principali di divisione della via biliare: il tratto superiore al di sopra dello sbocco del dotto cistico, il tratto medio compreso fino al bordo superiore del pancreas, ed il tratto inferiore o retropancreatico.

e non sempre codificabile. A questo proposito è opportuno inquadrare la neoplasia del tratto prossimale (tumore di Klatskin) nell'ambito di uno schema classificativo. Noi ci rifacciamo alla classificazione di Bismuth e Corlette in tre tipi (**Fig. 2**), con l'integrazione del 4° tipo descritto da Puglionisi (**Fig. 3**):

- Tipo I: neoplasia del dotto epatico con convergenza pervia.
- Tipo II: neoplasia che ostruisce la convergenza.

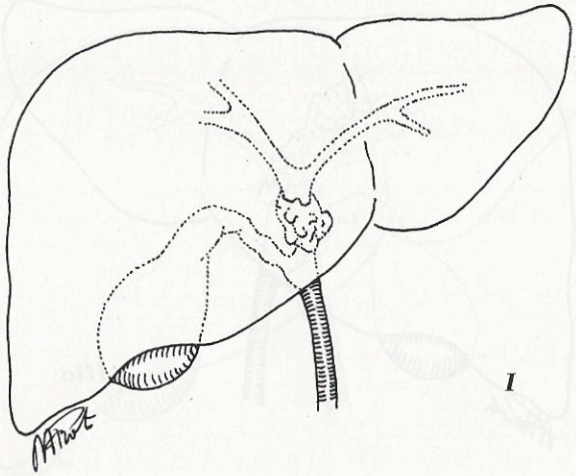

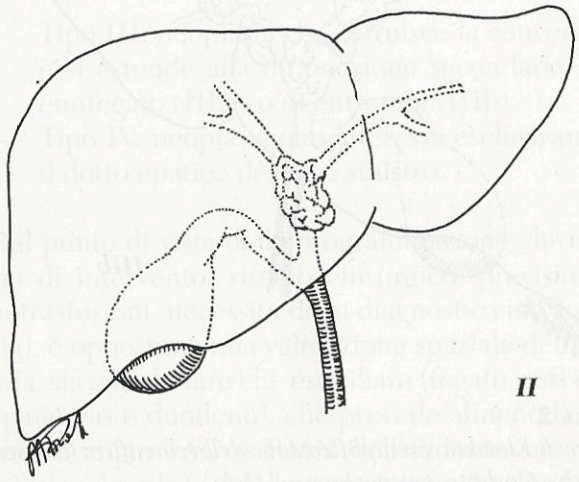

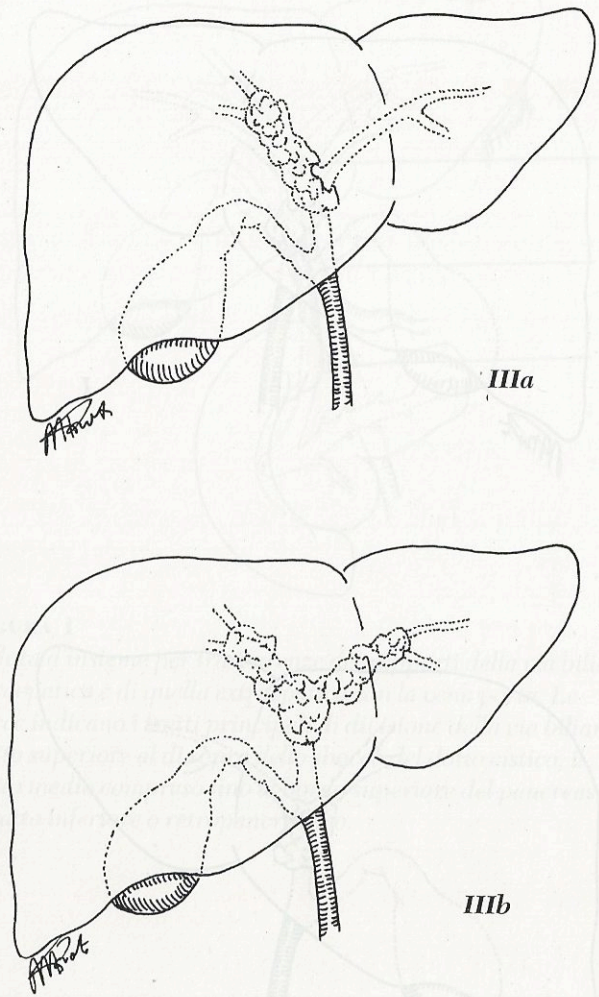

Figura 2
Tumore di Klatskin: esemplificazione della classificazione sec. Bismuth e Corlette (spiegazione nel testo).

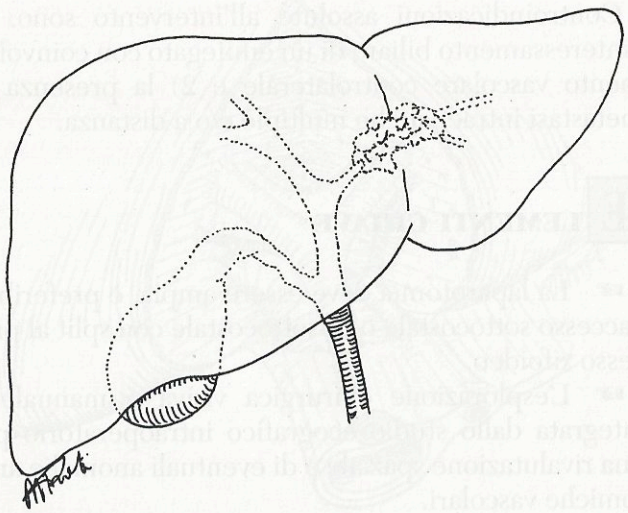

Figura 3
Tumore di Klatskin: tipo IV secondo Puglionisi.

- Tipo III: neoplasia che ostruisce la convergenza e si estende alla diramazione secondaria di un emifegato (IIIa) o di entrambi (IIIb).
- Tipo IV: neoplasia che interessa esclusivamente il dotto epatico destro o sinistro.

Dal punto di vista della programmazione chirurgica (tipo di intervento, rischio chirurgico, previsione di emotrasfusioni, necessità della diagnostica intraoperatoria), è opportuna una valutazione spaziale della neoplasia, sia endobiliare che esobiliare (fegato, vasi epatici, pancreas e duodeno), che prevede almeno l'esecuzione di angio-TAC o RMN dell'addome superiore, eco-color-doppler del legamento epato-duodenale, colangiografia retrograda e/o percutanea con citologia, e in casi particolari angiografia dell'arteria epatica, e portografia diretta (quest'ultima solo nel caso di una embolizzazione programmata per ipertrofizzare un lobo epatico).

Controindicazioni assolute all'intervento sono: 1) l'interessamento biliare di un emifegato con coinvolgimento vascolare controlaterale e 2) la presenza di metastasi intraepatiche multiple e/o a distanza.

ELEMENTI CHIAVE

☞ La laparotomia deve essere ampia, è preferibile l'accesso sottocostale o bi-sottocostale con split al processo xifoideo.

☞ L'esplorazione chirurgica visiva e manuale è integrata dallo studio ecografico intraoperatorio per una rivalutazione spaziale e di eventuali anomalie anatomiche vascolari.

☞ La dissezione del peduncolo epatico inizia con l'incisione del peritoneo alla base del legamento epato-duodenale e la scheletrizzazione dell'arteria epatica comune e dell'arteria gastroduodenale, e prosegue prossimalmente fino all'origine della placca ilare, isolando la via biliare, la vena porta e le divisioni di primo ordine. In questa fase l'emostasi viene realizzata con l'elettrocoagulatore e con punti transfissi del 4-5/0 di materiale non riassorbibile monofilamento (Prolene®). Durante la dissezione si valuta la presenza di una arteria epatica destra accessoria o anomala (postero-lateralmente al legamento) e la eventuale infiltrazione della vena porta. I linfonodi asportati si inviano al patologo per l'esame estemporaneo.

☞ Dissezione della placca ilare (per lesioni del tratto prossimale). In presenza di un ilo "lasso" può avvenire per via intraglissoniana, altrimenti per via transparenchimale sul segmento 4b (in realtà per seguire un criterio oncologico stretto questa via è la migliore) (**Fig. 4**). Durante questa fase si valuta l'estensione parenchimale ed il coinvolgimento vascolare dell'ilo. La sezione avviene per mezzo della kellyclasia, coagulando i piccoli vasi, o assicurando con clips o punti

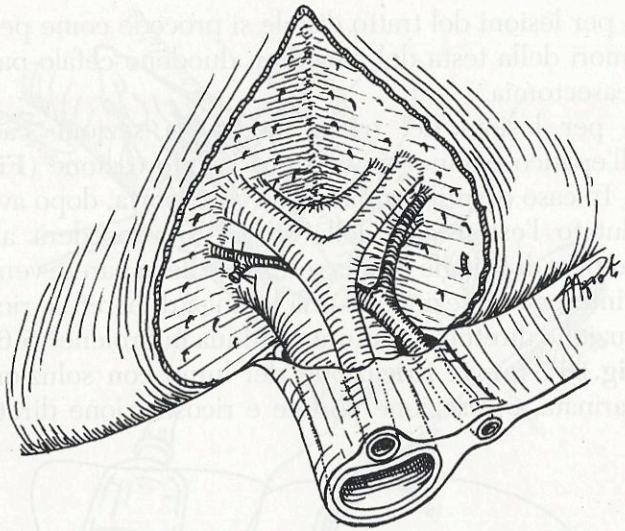

FIGURA 4
Approccio alla biforcazione della via biliare per via transparenchimale: dopo aver sezionato la sierosa del legamento epato-duodenale ed aver scheletrizzato l'arteria epatica propria ed il coledoco, è semplice seguendo i piani anatomici preparare la divisione biliare primaria.

quelli di medio calibro. Si identificano così l'origine dei rami portali di 2° ordine a destra ed il tronco portale sinistro, inoltre le diramazioni biliari intraepatiche di 2° ordine ed eventuali anomalie di decorso. Il bilancio di infiltrazione che ne deriva permette di decidere se la resezione sarà limitata al segmento 4b (che andrà eseguita sempre per un intento radicale), o se andrà programmata un'epatectomia maggiore associata alla segmentectomia del lobo caudato (I segmento).

☞ La resezione della via biliare. Dopo aver eseguito la colecistectomia, si seziona il più distalmente possibile il coledoco (il moncone retroduodenale verrà suturato con materiale riassorbibile 3/0). Il livello della sezione prossimale dipende dalla sede della lesione:

- per lesioni del tratto distale si procede come per i tumori della testa del pancreas: duodeno-cefalo-pancreasectomia,
- per lesioni del tratto medio, la sezione cade sull'epatico comune poco sotto la biforcazione (**Fig. 5**). In caso di infiltrazione della vena porta, dopo aver valutato l'estensione della stessa, si procederà alla manovra di Pringle ed alla resezione della parete venosa interessata: sezione di una losanga di parete e ricostruzione diretta con sutura continua in Prolene® 5-6/0 (**Fig. 6**), previa irrigazione del lume con soluzione eparinata, o resezione portale e ricostruzione diretta

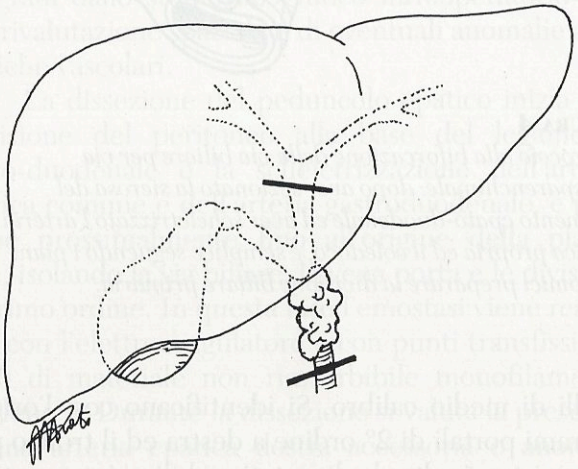

Figura 5
Limiti della resezione coledocica per neoplasia del tratto medio: il limite superiore deve cadere poco sotto la biforcazione, quello inferiore a livello della porzione retropancreatica.

Figura 7 ➡
Se l'infiltrazione venosa è più estesa, è indicata una sezione completa di un "manicotto" venoso. In questo caso la ricostruzione può avvenire sempre per via diretta termino-terminale. È importante il giusto accostamento dei segmenti venosi con due punti di ancoraggio direzionali laterali, onde evitare torsioni del vaso con conseguente inevitabile trombosi.

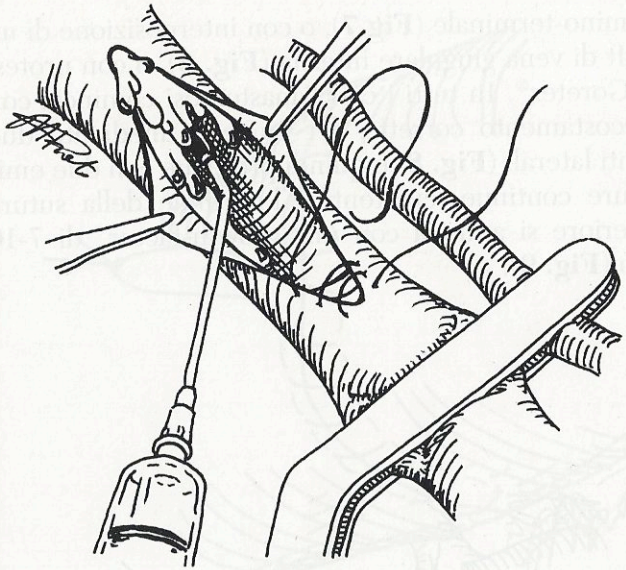

Figura 6
Una infiltrazione molto limitata della vena porta può essere trattata con una resezione a losanga della parete venosa ed una ricostruzione diretta. Bisogna porre la massima attenzione in questa circostanza di non creare una sutura stenosante che potrebbe essere responsabile di una trombosi del vaso. Un eco-color-doppler intraoperatorio potrebbe dare utili informazioni sulla pervietà del vaso e sulla turbolenza del flusso.

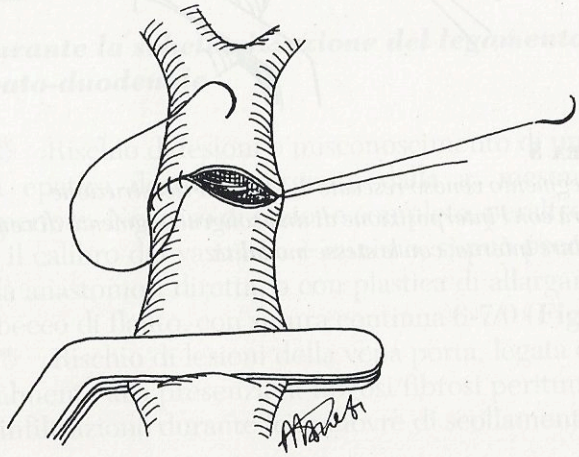

termino-terminale (**Fig.7**), o con interposizione di un graft di vena giugulare interna (**Fig. 8**), o con protesi in Goretex®. In tutti i casi l'anastomosi comincia con l'accostamento corretto dei monconi mediante due punti laterali (**Fig. 8**) e quindi prosegue con due emisuture continue, evertenti. Al termine della sutura anteriore si annoda con un "growth-factor" di 7-10 mm (**Fig. 9**).

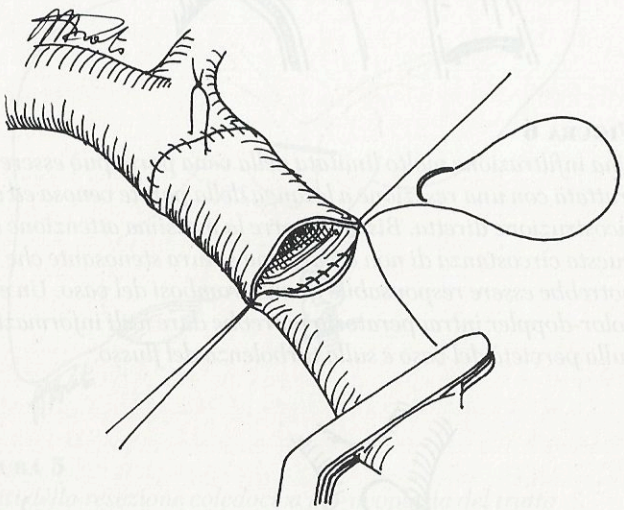

FIGURA 8
Se il segmento venoso resecato è esteso, la ricostruzione avverrà con l'interposizione di una congruo segmento di vena giugulare interna, con le stesse modalità.

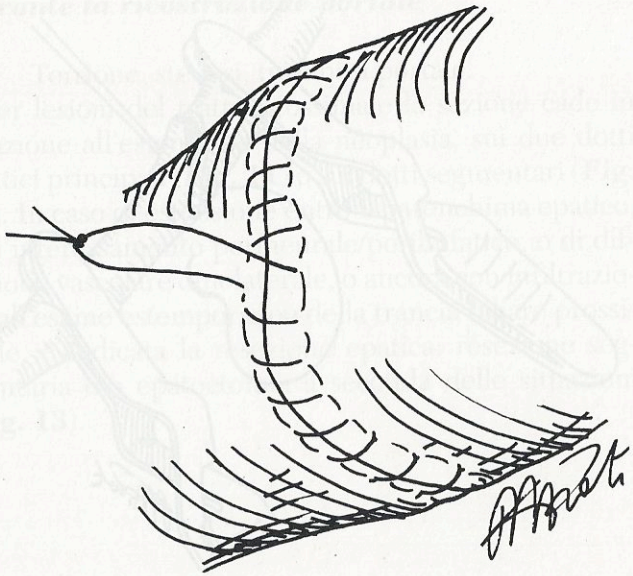

FIGURA 9
Alla fine delle due emisuture i due capi verranno annodati con un growth-factor di 7-10 mm.

PERICOLI

Durante la scheletrizzazione del legamento epato-duodenale

- Rischio di lesioni e misconoscimento di un'arteria epatica destra emergente dalla a. mesenterica superiore. Nel caso di sezione completa, peraltro raro, se il calibro del vaso non è minimo, si può procedere alla anastomosi diretta, o con plastica di allargamento a becco di flauto, con sutura continua 6-7/0 (**Fig. 10**).
- Rischio di lesioni della vena porta, legata essenzialmente alla presenza di flogosi/fibrosi peritumorale o infiltrazione durante le manovre di scollamento.

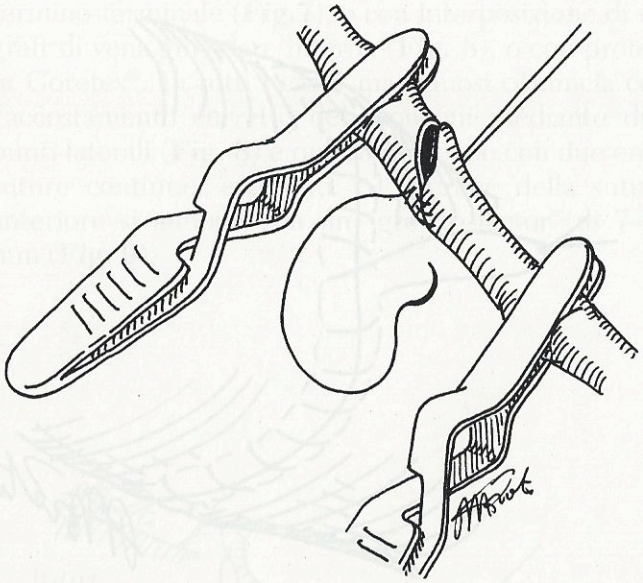

Figura 10
La ricostruzione dell'arteria epatica può essere più o meno difficoltosa in relazione al calibro della stessa. L'ampliamento del calibro può essere ottenuto sezionando il vaso in senso obliquo "a becco di flauto": in tal caso una sutura continua può essere agevole. Altrimenti è più indicata una sutura a punti staccati.

Durante la dissezione della placca ilare

Rischio di lesioni della via biliare intraepatica, delle diramazioni arteriose o portali, legate alle manovre di dissezione in caso di ilo non lasso. Il rischio maggiore è legato alla lesione di un ramo portale principale. È inoltre importante riconoscere variazioni anatomiche della circolazione con rami portali ad origine nel lobo controlaterale.

Durante la ricostruzione portale

Torsione, stenosi, trombosi portale.

Per lesioni del tratto prossimale la sezione cade in relazione all'estensione della neoplasia, sui due dotti epatici principali (**Fig. 11**) o sui dotti segmentari (**Fig. 12**). In caso di estensione entro il parenchima epatico, con interessamento perineurale/perilinfatico, o di diffusione vascolare omolaterale, o ancora con infiltrazione all'esame estemporaneo della trancia biliare prossimale, è indicata la resezione epatica: resezione segmentaria e/o epatectomia a seconda delle situazioni (**Fig. 13**).

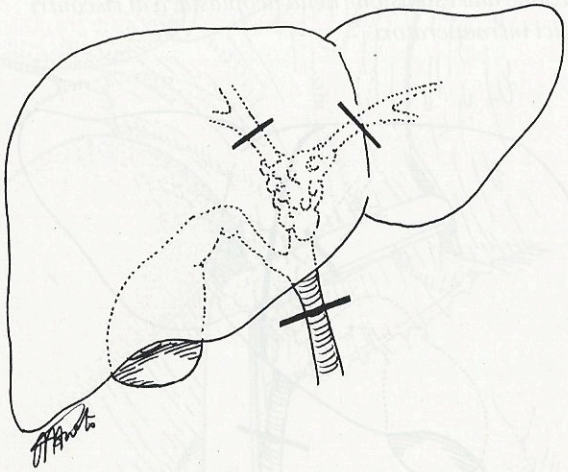

Figura 11
Sezione condotta a livello dei due dotti epatici principali per neoplasia del tratto superiore.

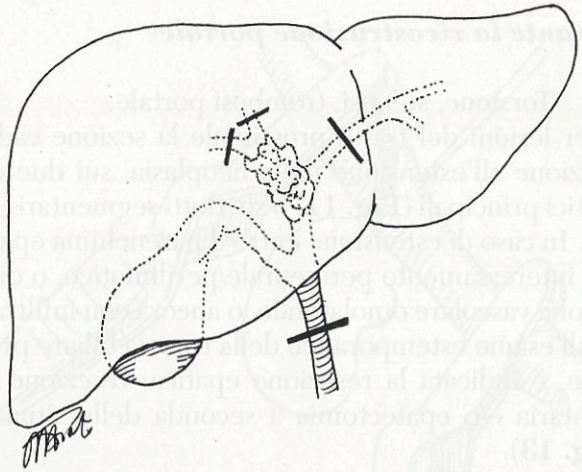

Figura 12
Durante la resezione di tumori del tratto superiore la sezione biliare può essere condotta fino ai rami di divisione secondaria, in relazione alla estensione della neoplasia, o ai riscontri istologici intraoperatori.

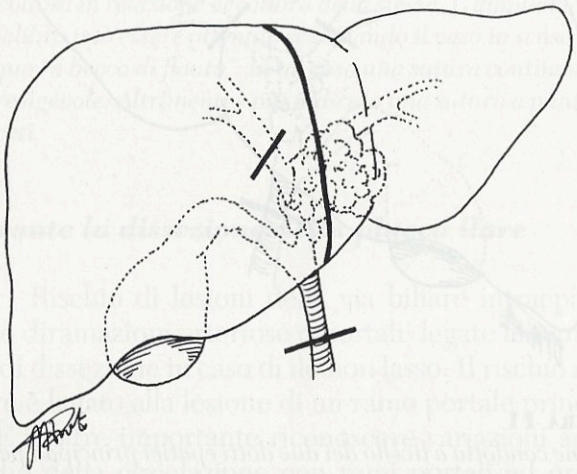

Figura 13
Quando l'estensione della neoplasia non consente la semplice resezione dei dotti biliari per l'interessamento in profondità, o per la presenza di infiltrazione vascolare intraepatica, si procede alla resezione lobare del fegato.

— Resezione epatica —

Elementi chiave

☞ La manovra di Pringle, cioè il clampaggio del legamento epato-duodenale (**Fig. 14**), non è obbligatoria ma è utile per minimizzare le perdite ematiche.

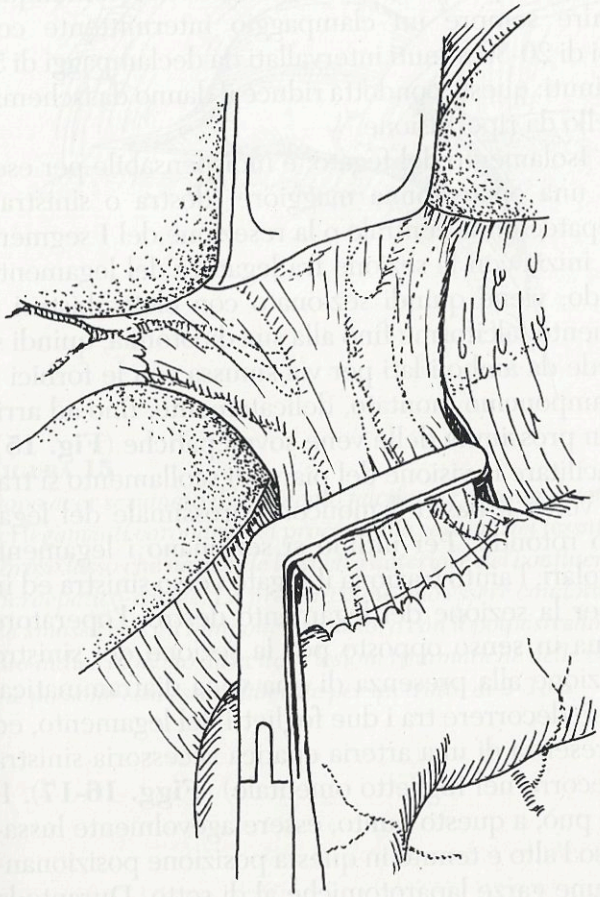

Figura 14
Manovra di Pringle.

Dopo aver inciso il piccolo omento, è agevole esplorare il legamento epato-duodenale col dito indice introdotto nel forame di Winslow e sottopassarlo con tubo in para. Questa manovra di preparazione permette un rapido reperimento dei vasi in caso di urgenza. Su un fegato normale si può procedere in "ischemia calda" per circa 40-60 minuti. In presenza di cirrosi il clampaggio non dovrebbe superare i 20-25 minuti ed un successivo clampaggio potrà essere eseguito dopo 5-10 minuti di riperfusione. È consigliabile, comunque, eseguire sempre un clampaggio intermittente con tempi di 20-30 minuti intervallati da declampaggi di 5-10 minuti: questa condotta riduce il danno da ischemia e quello da riperfusione.

☞ Isolamento del fegato: è indispensabile per eseguire una epatectomia maggiore (destra o sinistra), una epatectomia centrale o la resezione del I segmento. Si inizia con la sezione fra legature del legamento rotondo; viene quindi sezionato con elettrobisturi il legamento falciforme fino alla sua dicotomia, quindi si procede da ambo i lati per via smussa con le forbici o con tamponcino montato, delicatamente, fino ad arrivare in prossimità delle vene sovraepatiche (**Fig. 15**); per facilitare la visione del piano di scollamento si traziona verso il basso il moncone prossimale del legamento rotondo. Per ultimo si sezionano i legamenti triangolari, l'aiuto traziona il fegato verso sinistra ed in alto per la sezione del legamento destro, l'operatore traziona in senso opposto per la sezione del sinistro (attenzione alla presenza di una vena diaframmatica, che può decorrere tra i due foglietti del legamento, ed alla presenza di una arteria epatica accessoria sinistra che decorre nel foglietto omentale) (**Figg. 16-17**). Il fegato può, a questo punto, essere agevolmente lussato verso l'alto e tenuto in questa posizione posizionando alcune garze laparotomiche al di sotto. Durante la manovra di lussazione consultarsi con l'anestesista per eventuali cadute pressorie da trazione esagerata, o

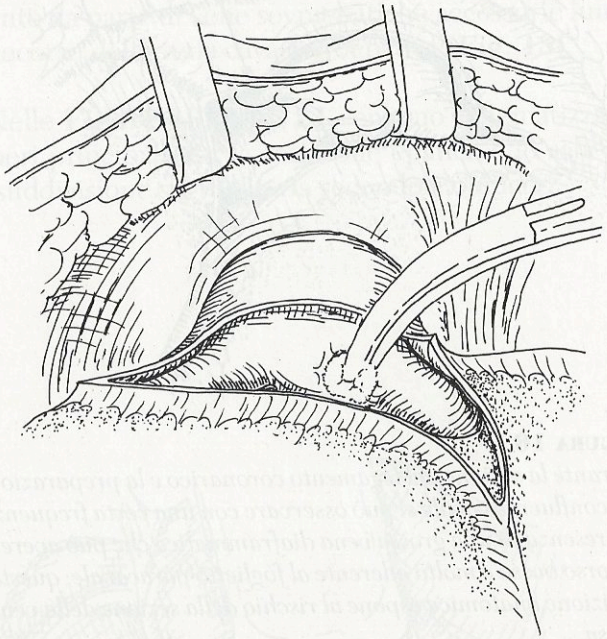

Figura 15
Dopo aver sezionato il legamento falciforme e la sua dicotomia nei legamenti coronarici, si procede alla sezione del tessuto fibroso lasso che nasconde l'aspetto anteriore del confluente sovraepatico-cavale. La preparazione può essere condotta per via smussa con un tampone montato, o con il polpastrello del dito indice in modo da evitare lesioni traumatiche delle vene, che possono così essere liberate per un tratto di 2-3 cm.

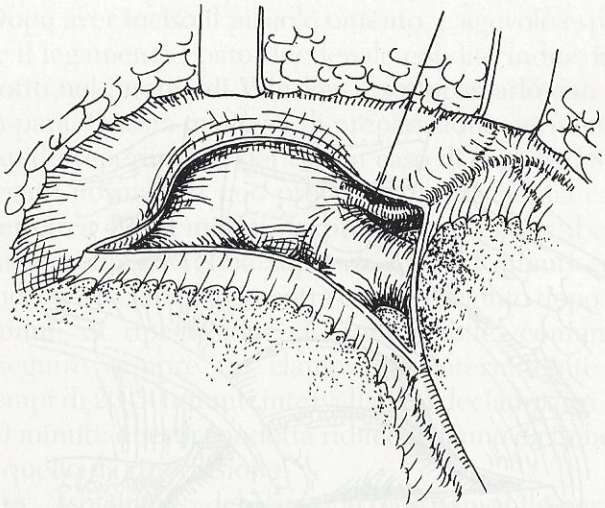

Figura 16
Durante la sezione del legamento coronarico e la preparazione del confluente cavale si può osservare con una certa frequenza la presenza di una grossa vena diaframmatica che può avere un decorso basso e molto aderente al foglietto paracavale: questa posizione anatomica espone al rischio della sezione della vena stessa.

Figura 17 ➥
Dopo aver sezionato il legamento triangolare ed il coronarico di sinistra, si prosegue con la sezione del piccolo omento, al di sopra del lobo caudato. In questa fase è necessario palpare il legamento per individuare un'arteria epatica sinistra a carattere dominante che origina dall'arteria gastrica sinistra.

angolazione della vena cava; se è presente ipotensione in assenza di trazione sulla cava rimuovere le garze laparotomiche e verificare la possibilità di sanguinamento da parte di vene sovraepatiche accessorie lungo il decorso della vena cava retroepatica (**Fig. 18**).

Nelle **Figure 19, 20 e 21** vengono schematizzati i reperi principali per la resezione epatica e lo schema di suddivisione segmentaria secondo Couinaud.

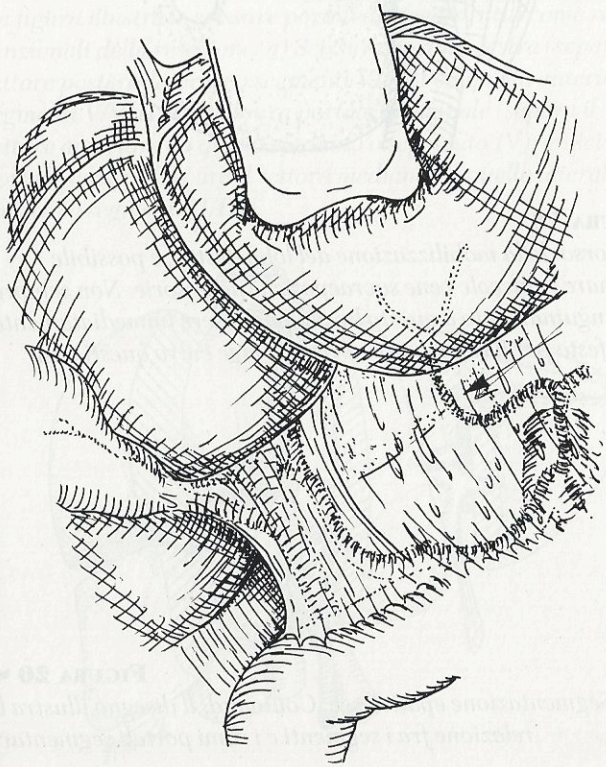

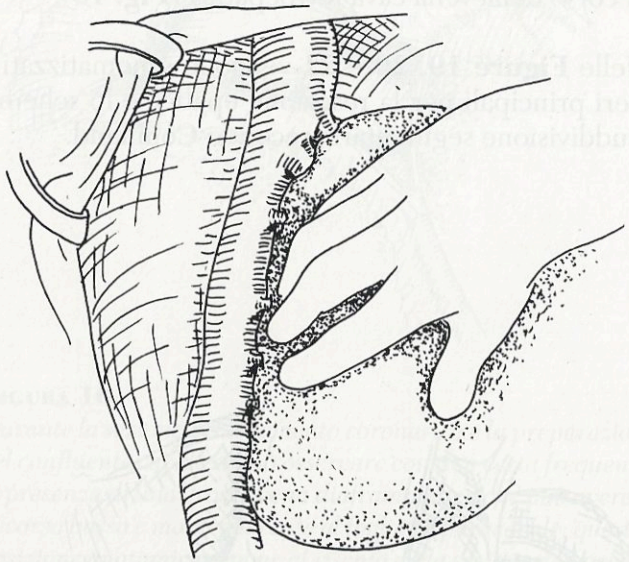

Figura 18
Nel corso della mobilizzazione del lobo destro, è possibile lesionare le piccole vene sovraepatiche accessorie. Non sempre un sanguinamento a questo livello può essere immediatamente manifesto per il regime pressorio che vige entro questi vasi.

Figura 20 ➥
Segmentazione epatica sec. Couinaud: il disegno illustra la relazione fra i segmenti e i rami portali segmentari.

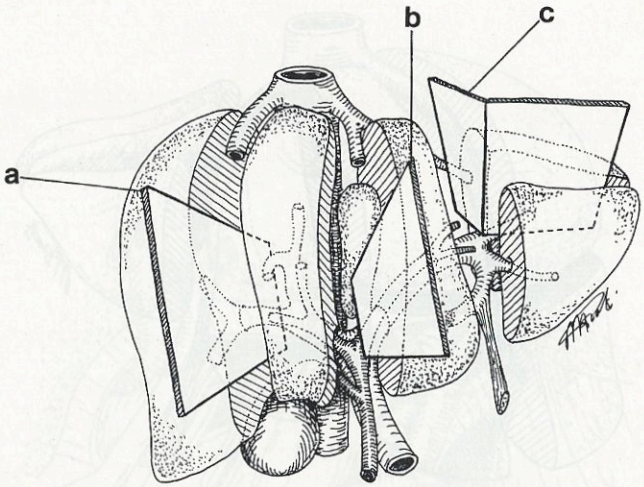

Figura 19
La figura illustra le scissure portali del fegato, utili come reperi funzionali della resezione. a) Scissura portale destra (separa il settore postero-laterale o segmenti VI/VII da quello anteriore o segmenti V/VIII); b) scissura portale principale (separa il settore anteriore da quello mediano o segmento IV); c) scissura portale sinistra (separa il settore mediano da quello laterale sinistro o segmenti II/III).

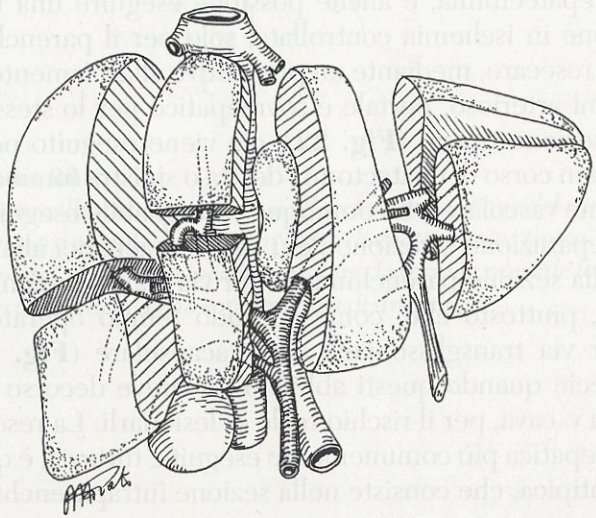

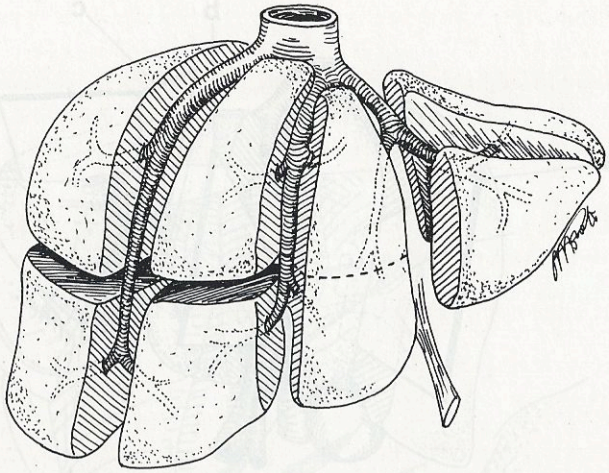

Figura 21
Segmentazione epatica sec. Couinaud: il disegno illustra i rapporti fra i segmenti e le vene sovraepatiche.

☞ Si è già accennato al controllo dell'emorragia mediante la manovra di Pringle. Questa può essere attuata per tutti i tipi di resezione epatica, ma, in corso di epatectomia, è anche possibile eseguire una resezione in ischemia controllata, solo per il parenchima da resecare, mediante un preventivo allacciamento dei rami arterioso, portale e sovraepatico per lo stesso (o resezione tipica) (**Fig. 22**), ciò viene eseguito per lo più in corso di epatectomia destra o sinistra (emiocclusione vascolare). È comunque consigliabile eseguire la preparazione e sezione del/i vasi sovraepatici alla fine della sezione parenchimale (per via transparenchimale), piuttosto che, come secondo tempo operatorio, per via transglissoniana o extracapsulare (**Fig. 23**), specie quando questi abbiano un breve decorso fino alla v. cava, per il rischio reale di lesionarli. La resezione epatica più comunemente eseguita, tuttavia, è quella atipica, che consiste nella sezione intraparenchima-

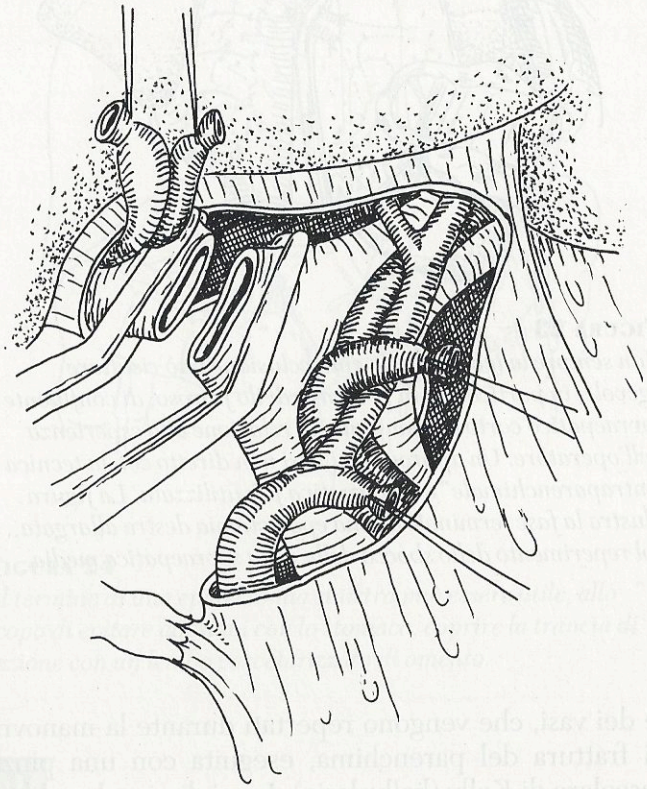

Figura 22
La figura illustra la preventiva allacciatura e sezione del ramo arterioso e portale di destra in corso di epatectomia "tipica" o "regolata". Dopo l'emiocclusione ilare, la tecnica prevede la allacciatura della vena sovraepatica di drenaggio.

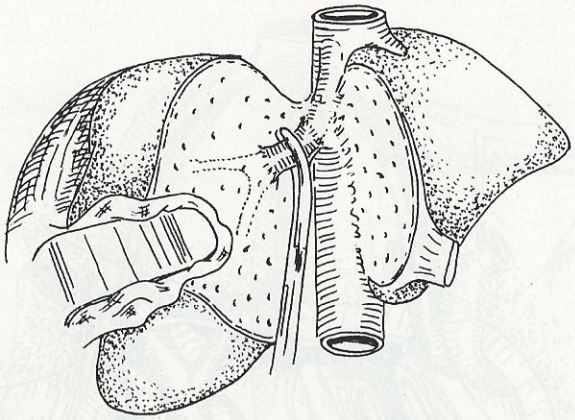

Figura 23
Non sempre la tecnica della emiocclusione può risultare agevole, in particolare in presenza di ilo fibroso, di confluente sovraepatico corto e comunque, in relazione alla esperienza dell'operatore. Un approccio ai vasi non diretto con la tecnica "intraparenchimale" è l'alternativa più utilizzata. La figura illustra la fase terminale di una epatectomia destra allargata, col reperimento dello sbocco della vena sovraepatica media.

le dei vasi, che vengono repertati durante la manovra di frattura del parenchima, eseguita con una pinza vascolare di Kelly (kellyclasia). I vasi di piccolo calibro vengono chiusi con lacci di materiale non riassorbibile 4/0 o 5/0; è anche possibile utilizzare clips metalliche o riassorbibili (meglio usare quelle al titanio per evitare problemi di interferenza in successive indagini RMN o TAC). I vasi di grosso calibro necessitano anche di un punto transfisso (3/0) di sicurezza. Il trattamento della trancia di resezione richiede, nella epatectomia sinistra, la sua copertura con lembo di omento (evitare le concamerazioni), onde prevenire la adesione dello stomaco alla trancia stessa, che potrebbe diventare responsabile di una occlusione alta (**Fig. 24**).

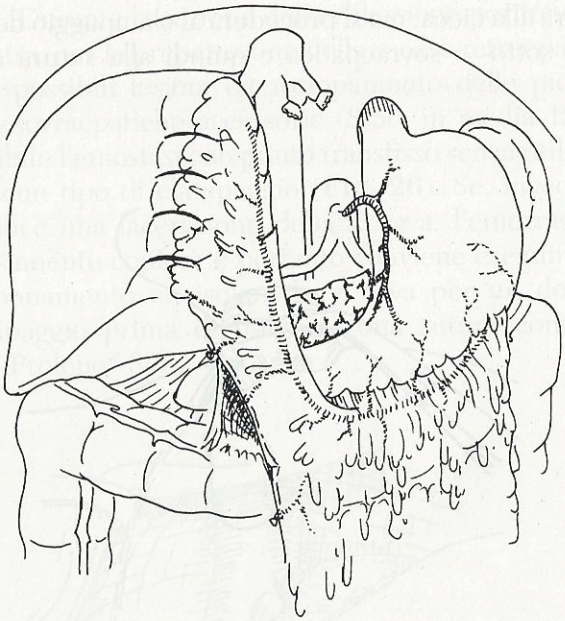

Figura 24
Al termine di una epatectomia sinistra può essere utile, allo scopo di evitare adesioni con lo stomaco, coprire la trancia di sezione con un lembo vascolarizzato di omento.

PERICOLI

Durante l'isolamento del fegato

Durante la preparazione del legamento coronarico è possibile la lesione delle vene sovraepatiche che esita in imponente emorragia: si proceda subito al clampaggio dell'ilo (che va sempre preparato e sottopassato prima della sezione dei legamenti epatici) e, se l'emorragia si riduce, si esegue una sutura continua del vaso (Prolene® 5/0 o 6/0); se invece l'emorragia prosegue, non è conveniente tentare un clampaggio o una

sutura alla cieca, ma si procederà al clampaggio della v. cava sotto- e sovraepatica e quindi alla sutura (**Fig. 25**).

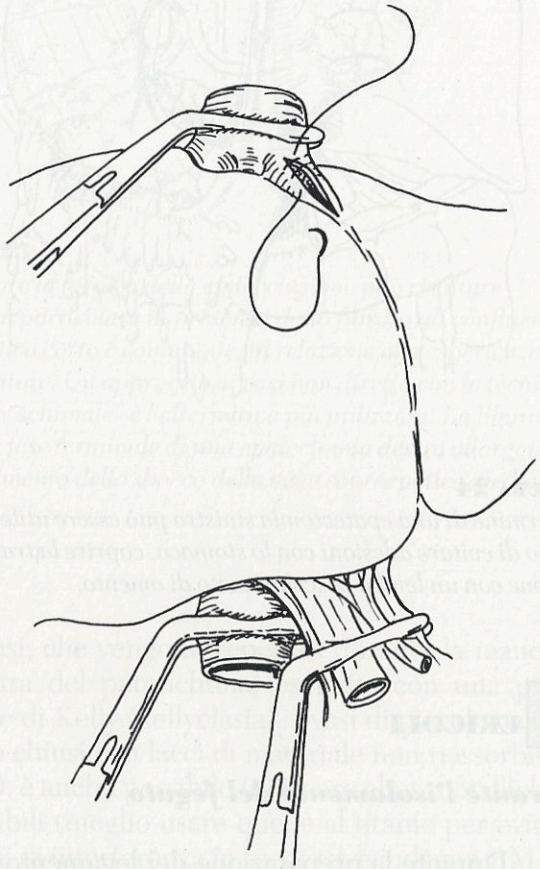

Figura 25
Lesione della vena sovraepatica media prodotta durante la preparazione del confluente cavale: l'emorragia può essere contenuta con la manovra di Pringle. Se il sanguinamento permane copioso e impedisce la sutura della vena, è conveniente tamponare la fonte emorragica e procedere al clampaggio cavale.

Durante la sezione della riflessione peritoneale, a destra, per la preparazione della v. cava retroepatica, sono possibili lesioni da strappamento delle piccole vene sovraepatiche accessorie (8-50, in media 18): è possibile l'emostasi con punto transfisso senza utilizzare alcun tipo di clampaggio (**Fig. 26**). Se, invece, si produce una lacerazione della v. cava, l'emorragia è decisamente copiosa e pertanto conviene eseguire un tamponamento ed isolare la v. cava per un doppio clampaggio prima di eseguire una sutura continua (con Prolene® 3/0).

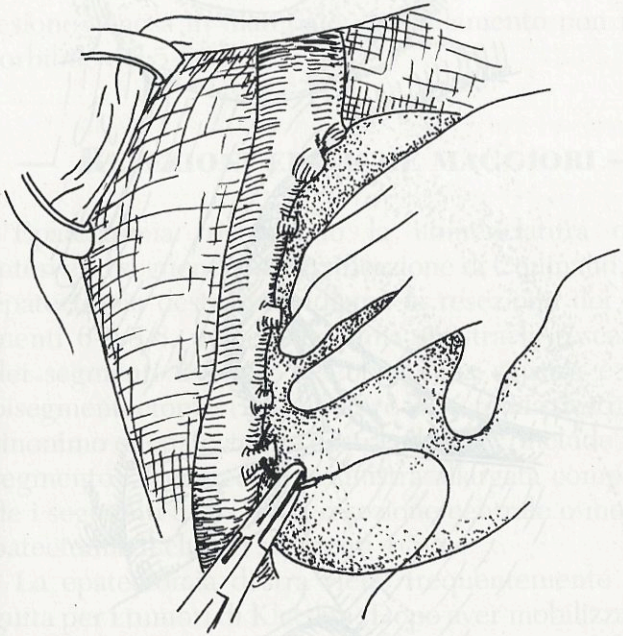

Figura 26
La lacerazione delle piccole vene epatiche accessorie, nel corso della preparazione della vena cava retroepatica a destra, è facilmente dominata con l'apposizione di un punto transfisso. Qualora la vena si fosse retratta entro il parenchima, il punto dovrà interessare quest'ultimo a tutto spessore.

Durante la sezione del legamento triangolare destro e della riflessione peritoneale verso il forame di Winslow è possibile la lesione della vena surrenalica destra o della ghiandola surrenale stessa (**Fig. 27**), specie quando essa risulta adesa tenacemente al fegato, da connettivo fibroso; questa lesione causa un discreto sanguinamento che può essere dominato con la transfissione della vena o col tamponamento di garze calde e punti transfissi del parenchima (materiale a lento riassorbimento 3-4/0).

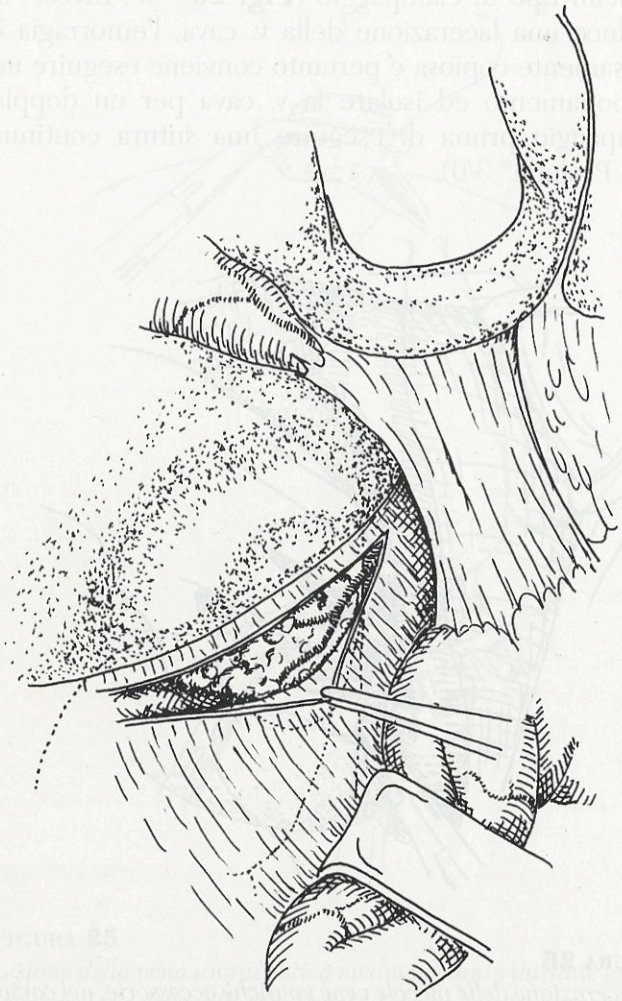

Figura 27
Durante la sezione della riflessione peritoneale sulla faccia posteriore del V segmento, a lato della vena cava, è possibile un danno della vena surrenalica.

Durante la preparazione dell'ilo portale e sovraepatico

Lesione del tronco principale della v. porta: si otterrà un'emostasi col clampaggio del legamento epato-duodenale, molto rasente al ginocchio duodenale, e quindi si praticherà una sutura continua della lesione venosa in materiale monofilamento non riassorbibile del 5-6/0.

— Resezioni epatiche maggiori —

Epatectomia: ricordiamo la nomenclatura degli interventi seguendo la classificazione di Couinaud, per epatectomia destra intendiamo la resezione dei segmenti 6-7-5-8, per epatectomia sinistra la resezione dei segmenti 2-3-4 e 1. Lobectomia sinistra è una bisegmentectomia (2-3), mentre lobectomia destra è il sinonimo di epatectomia destra allargata (include il IV segmento). L'epatectomia sinistra allargata comprende i segmenti 5 e/o 8. La resezione centrale o mesoepatectomia include i segmenti 4-5-8.

La epatectomia destra viene frequentemente eseguita per i tumori di Klatskin. Dopo aver mobilizzato il fegato, avendo precedentemente preparato il legamento epato-duodenale, ed esplorato la via biliare intraepatica (in particolare con l'ecografia), è abbastanza semplice individuare e preparare in ordine l'arteria epatica destra, che ha una posizione anteriore, e posteriormente il ramo destro portale. Queste strutture vengono allacciate e sezionate. La resezione del

parenchima segue la linea di demarcazione ischemica, dalla fossetta colecistica verso il lato sinistro della vena cava sovraepatica (linea di Cantlie). La resezione procede in senso caudo-craniale e antero-posteriore, lungo il piano della vena sovraepatica media, fino ad incontrare lo sbocco della vena sovraepatica destra che sarà l'ultima struttura vascolare a venire sezionata.

Nella epatectomia destra allargata la linea di sezione del parenchima cade appena a destra del legamento falciforme e della fessura ombelicale. Nell'epatectomia sinistra il piano di sezione cade dalla fossa colecistica al bordo sinistro della vena cava.

PERICOLI

Nel corso delle resezioni epatiche maggiori

Epatectomia destra: la legatura del ramo portale destro deve essere eseguita in tutta prossimità della biforcazione, infatti anche piccole tasche venose residue, a seguito della riduzione di circa il 60% del letto portale, possono essere causa di trombosi retrograda. In presenza di triforcazione biliare può essere omessa la legatura del dotto paramediano destro, può essere omessa la legatura del dotto laterale destro quando questo nasca dal dotto epatico sinistro. Nel procedimento tipico, durante la preparazione dell'ilo sovraepatico si può provocare la lesione della vena sovraepatica destra o della v. cava. Nel procedimento atipico si può erroneamente legare la v. sovraepatica media.

Epatectomia destra allargata: rischio di insufficienza epatica! A questo proposito si ricorda l'importanza dello studio funzionale preoperatorio del fegato con la classica valutazione di Child-Pough, o con una stima volumetrica secondo Okamoto-Child.

Lesione o erronea legatura della v. sovraepatica sinistra (esito fatale). È possibile la lesione dei vasi portali di sinistra per cui si raccomanda di iniziare la preparazione della placca ilare proprio da questo lato. Rischio di lesione del dotto biliare di sinistra.

Epatectomia sinistra: rischio di legatura della v. sovraepatica media. Se si esegue una legatura troppo prossimale dei rami portali di sinistra, si rischia di sacrificare i rami del lobo caudato o un ramo accessorio per il lobo destro. Erronea legatura dell'arteria (tronco comune) quando la biforcazione è molto alta.

Epatectomia sinistra allargata: è prudente sottopassare la vena cava sovra- e sottoepatica in modo da correggere eventuali lesioni della vena sovraepatica destra, altrimenti non dominabili.

Lesioni della v. cava prodotte per strappamento della v. sovraepatica destra o più frequentemente in corso di isolamento della sovraepatica media e/o sinistra necessitano di suture continue con monofilamento 5/0 o 6/0. Durante la legatura del peduncolo portale paramediano c'è il rischio di legare anche il peduncolo laterale destro; è bene prima di sezionare il ramo portale accertarsi con sicurezza, eventualmente con l'ausilio dell'ecografia, della sua distribuzione.

Resezioni epatiche minori

Vengono considerate resezioni minori le segmentectomie e le resezioni wedge, anche se alcune di esse offrono difficoltà tecniche maggiori delle epatectomie. Tutte queste resezioni vengono condotte in maniera atipica, per via transparenchimale.

Segmentectomia: è la resezione di un singolo segmento.

Bisegmentectomia: è la resezione di due segmenti contigui (altrimenti si usa il termine di segmentectomie multiple).

Resezione wedge: è la resezione di una certa quantità di parenchima, nel territorio di uno o più segmenti, comprendente una lesione. In chirurgia oncologica

questa resezione, come già si è accennato, richiede una distanza di almeno un centimetro dalla neoplasia, o comunque esami estemporanei negativi.

La resezione anteriore del IV segmento (lobo quadrato-IVa) è l'intervento più frequentemente eseguito. La resezione inizia fra III e IV segmento, a livello della scissura ombelicale, che viene aperta legando i vasi arteriosi e portali a destra del legamento rotondo (**Fig. 28**). Quindi si seziona il parenchima lungo la scissura principale sezionando le collaterali della vena

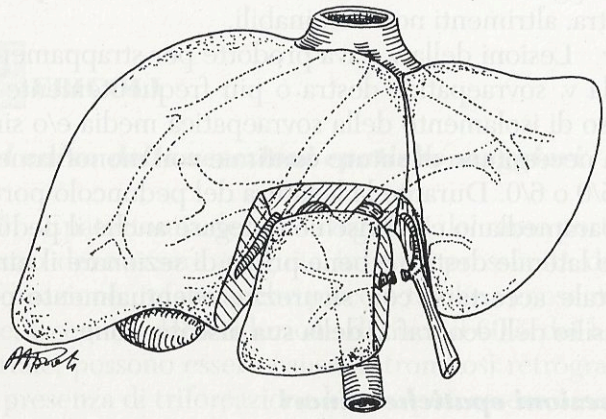

Figura 28
Resezione della porzione anteriore del IV segmento (IVa). La figura illustra i piani di sezione sulla faccia superiore del fegato ed il ramo portale sezionato medialmente al legamento rotondo.

sovraepatica media. La sezione trasversale cade sulla proiezione anteriore dell'ilo epatico. Si prosegue con la sezione parenchimale inferiore lungo l'inserzione trasversale del peritoneo che ricopre l'ilo (**Fig. 29**).

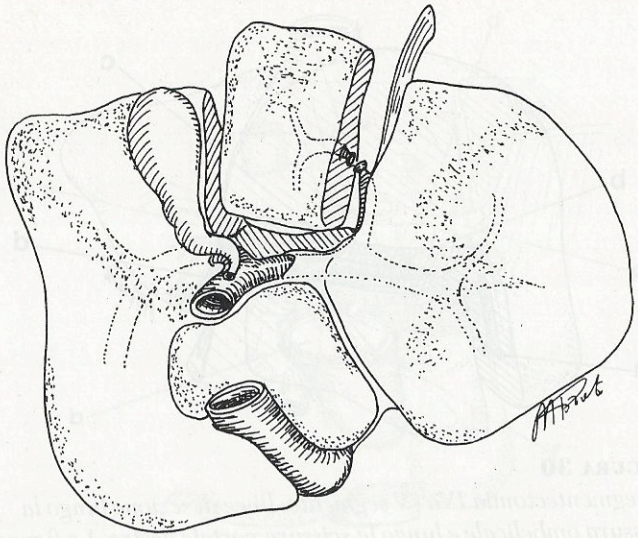

Figura 29
Resezione del segmento IVa: visione dalla superficie inferiore del fegato.

La bisegmentectomia del V e IVa inizia come la precedente a destra del legamento rotondo, prosegue quindi lungo la scissura portale destra, dove si seziona il ramo portale paramediano inferiore. Le due linee di incisione vengono unite anteriormente e, proseguendo in profondità, l'ultima struttura da sezionare risulta la vena sovraepatica media (**Figg. 30-31**). La resezione del I segmento (posto fra la biforcazione portale e la vena cava) inizia con l'incisione del piccolo omento. Quindi avanza con la sezione dei vasi portali e arteriosi che provengono dal ramo portale di sinistra e sono repertabili alla base della fessura ombelicale. A questo punto si preparano e sezionano le piccole vene retroepatiche fino a distaccare completamente il segmento dalla vena cava. Al termine rimane da sezionare un ponte di parenchima che unisce il I al VII segmento (**Fig. 32**).

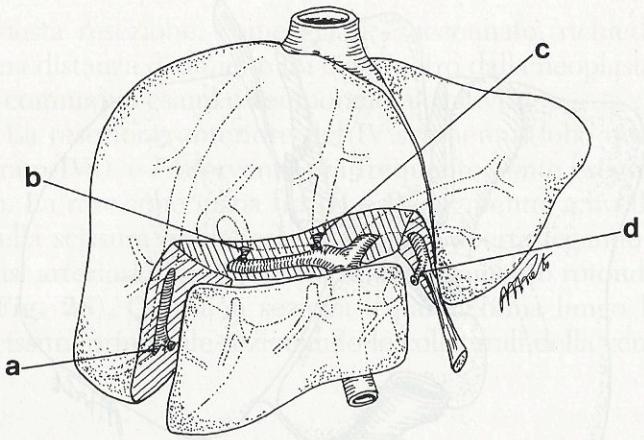

FIGURA 30
Bisegmentectomia IVa+V segmento: linee di sezione lungo la scissura ombelicale e lungo la scissura portale destra. La figura illustra le strutture vascolari sezionate: da destra verso sinistra il ramo sovraepatico di drenaggio nella vena epatica destra (a), il ramo portale segmentario per il V segmento (b), la parte distale della vena sovraepatica media (c) ed il ramo portale del segmento IVa (d).

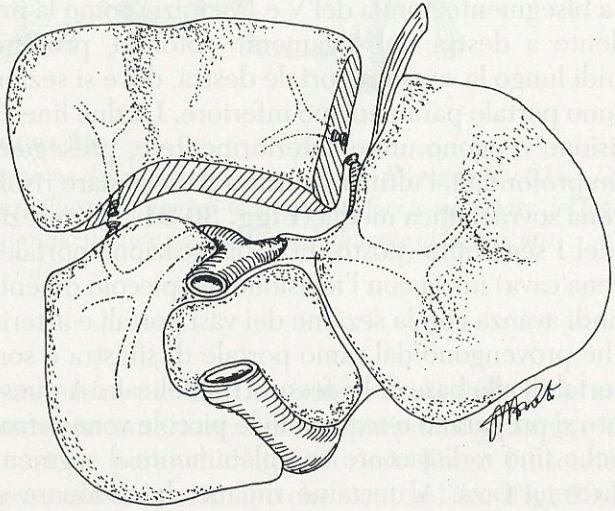

FIGURA 31
Bisegmentectomia IVa+V segmento: visione inferiore.

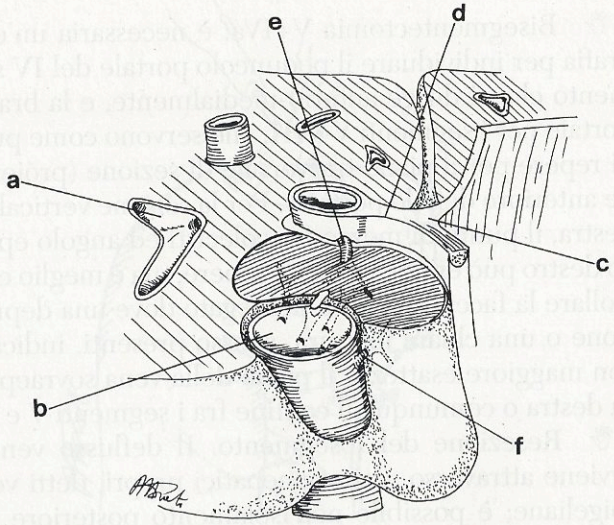

FIGURA 32
Resezione del I segmento. Spaccato trasversale appena al di sotto della biforcazione portale: (a) vena sovraepatica media,(b) vena cava, (c) piccolo omento, (d) legamento venoso, (e) rami portali, e (f) vene epatiche del I segmento.

PERICOLI

Nel corso delle resezioni epatiche minori

Segmentectomia 4: rischio di sezione della v. sovraepatica media che concorre adeguatamente al drenaggio dell'VIII segmento, e dei rami portali per il lobo sinistro, nel qual caso si dovrà eseguire la epatectomia sinistra. Lesione della v. cava. Nella resezione del subsegmento IVa si dovrà fare molta attenzione al rispetto del tronco portale principale del IV segmento (che rivolgendosi posteriormente e cranialmente provvede alla irrorazione del IVb), sezionando solo i 3-4 rami più piccoli a decorso caudale.

Bisegmentectomia V+IVa: è necessaria un'ecografia per individuare il peduncolo portale del IV segmento che si dirige anterio-medialmente, e la branca portale per i segmenti V-VIII, che servono come punti di repere per il piano trasversale di sezione (proiezione anteriore dell'ilo portale). Per la sezione verticale, a destra, il punto di mezzo fra colecisti ed angolo epatico destro può essere un buon repere, ma è meglio controllare la faccia inferiore del fegato dove una depressione o una chiara incisura, spesso presenti, indicano con maggiore esattezza il piano della vena sovraepatica destra o comunque il confine fra i segmenti V e VI.

Resezione del I segmento. Il deflusso venoso avviene attraverso vasi sovraepatici propri, detti vene spigeliane; è possibile nell'isolamento posteriore del segmento una lesione della v. cava.

L'anastomosi bilio-digestiva

L'anastomosi bilio-digestiva termino-laterale prevede la preparazione di un'ansa ad "Y" sec. Roux, transmesocolica. La sezione siero-muscolare sull'ansa cade a non più di 3-4 cm dal cul di sacco, in sede antimesenterica, e deve avere la medesima lunghezza del diametro della via biliare. La mucosa viene sollevata a forma di cono e sezionata con elettrobisturi (**Fig. 33**). Si affrontano i lumi biliare e digestivo con punti angolari da trazione, quindi si esegue prima la sutura posteriore, poi quella anteriore con punti staccati con ago

FIGURA 34 ➡
Esecuzione dell'anastomosi bilio-digestiva. È stata completata la sutura posteriore con punti staccati annodati all'esterno del lume. Per evitare una eccessiva ischemia della mucosa digiunale, con conseguente stenosi o deiscenza, e per consentire un adeguato scivolamento della mucosa stessa verso il lume biliare, i punti dovranno essere extramucosi.

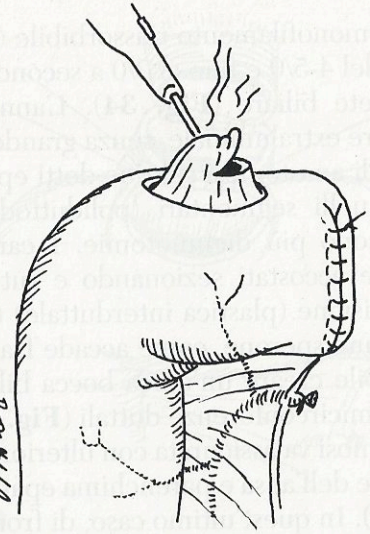

FIGURA 33
Preparazione della anastomosi bilio-digestiva. Si utilizza un'ansa digiunale trasposta per via transmesocolica. La digiunotomia dovrà avere una lunghezza congrua al calibro della via biliare e la mucosa intestinale sarà sezionata con elettrobisturi.

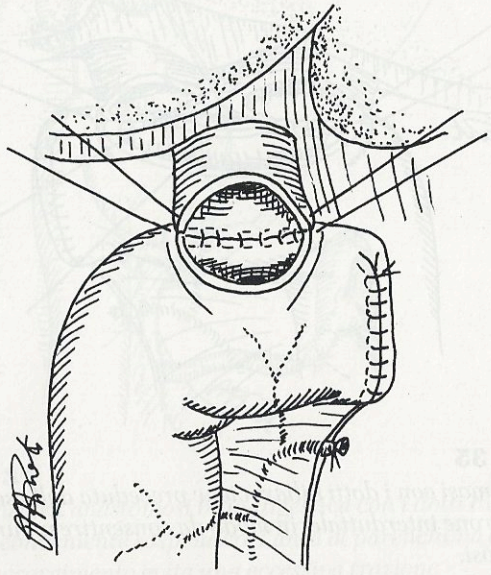

atraumatico e monofilamento riassorbibile (tipo acido poliglicolico) del 4-5/0 e fino al 3/0 a seconda del calibro della parete biliare (**Fig. 34**). L'annodamento dovrebbe essere extraluminale, senza grande trazione.

In caso di anastomosi sui due dotti epatici principali, o su quelli segmentari (poliduttodigiunostomie), si eseguono più digiunotomie. I canali biliari possono essere accostati sezionando e suturando lo sperone di divisione (plastica interduttale) (**Fig. 35**). In assenza di uno sperone, come accade fra due dotti vicini, è possibile creare un'unica bocca biliare suturando le due emicirconferenze duttali (**Fig. 36**).

L'anastomosi va assicurata con ulteriori punti fra siero-muscolare dell'ansa e parenchima epatico/glissoniana (**Fig. 37**). In quest'ultimo caso, di fronte a dotti con parete sottile "a rischio", preferiamo modellare

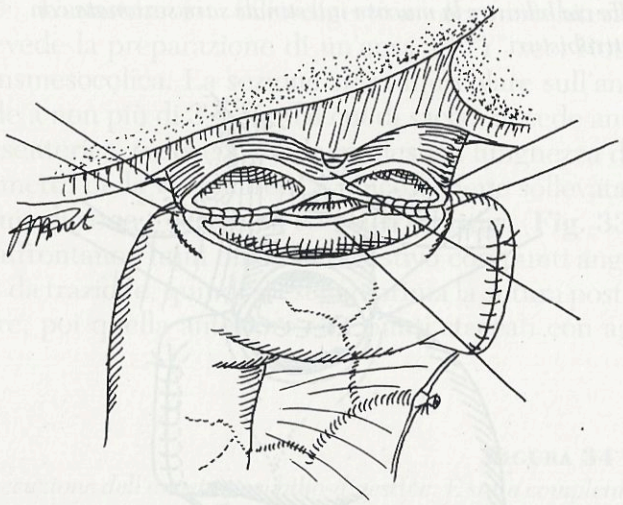

Figura 35
L'anastomosi con i dotti biliari viene preceduta dalla sezione dello sperone interduttale, in modo da consentire un'unica anastomosi.

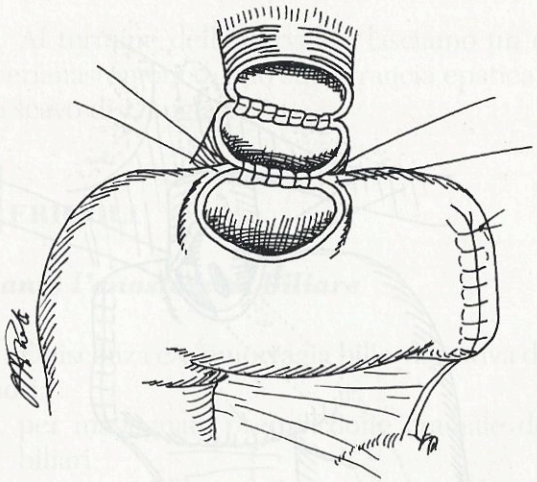

Figura 36
Anastomosi bilio-digiunale fra dotti di secondo ordine: è possibile creare un'unica bocca anastomotica suturando i due labbri affrontati dei dotti biliari.

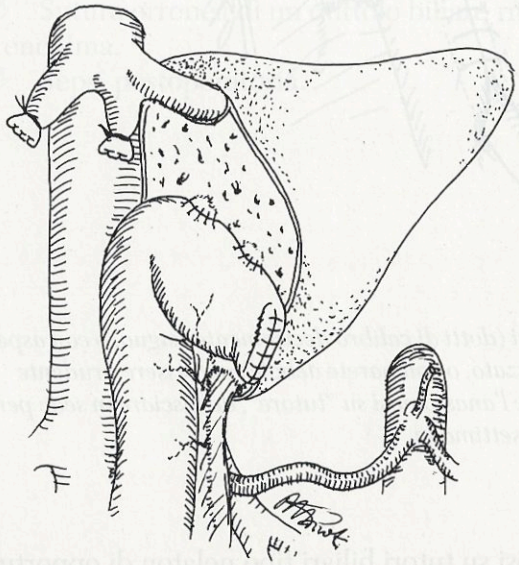

Figura 37
Al termine dell'anastomosi bilio-digestiva con i dotti di secondo ordine è conveniente sospendere l'ansa al parenchima epatico. Questo accorgimento evita una eccessiva trazione sull'anastomosi.

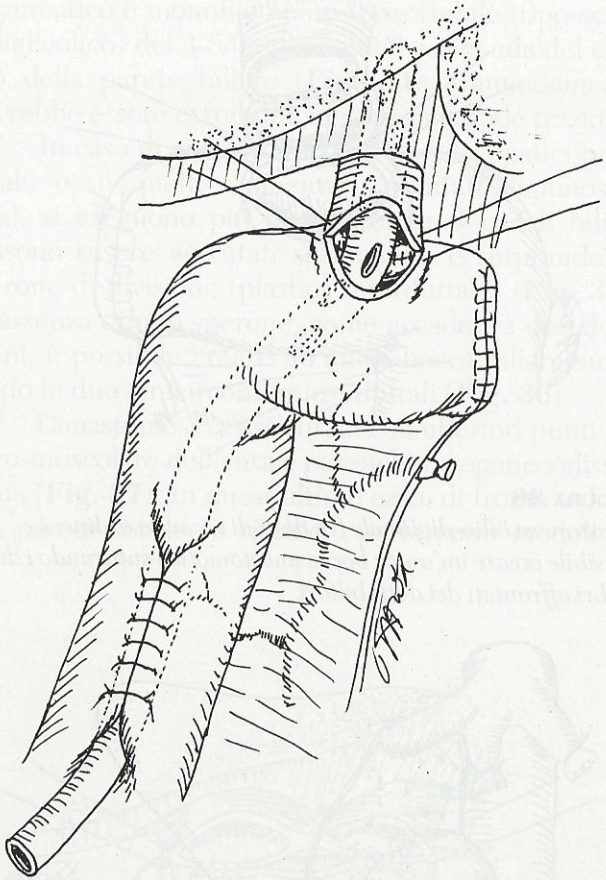

Figura 38
In taluni casi (dotti di calibro decisamente esiguo, o con aspetto devascolarizzato, o con parete debole) può essere prudente confezionare l'anastomosi su "tutore", da lasciare in sede per almeno una settimana.

l'anastomosi su tutori biliari tipo nelaton di opportuno calibro, introdotti nell'ansa a circa 10-15 cm ed assicurati con una borsa di tabacco, e tunnellizzati alla Witzel (**Fig. 38**).

- Al termine dell'intervento lasciamo un drenaggio perianastomotico, uno sulla trancia epatica ed uno nello scavo di Douglas.

PERICOLI

Durante l'anastomosi biliare

- Deiscenza e/o emorragia bilio-digestiva dall'anastomosi:
  - per inadeguata preparazione craniale dei dotti biliari;
  - per cattiva emostasi del dotto biliare prima dell'anastomosi;
  - per scorretto affrontamento, ed eccessiva trazione dei nodi, con lacerazioni longitudinali e filtrazione di bile.
- Sutura erronea di un duttolo biliare ritiratosi nel parenchima.
- Sepsi postoperatoria.